SLIDE SEMINAR ΥΓΡΩΝ ΣΩΜΑΤΙΚΩΝ ΚΟΙΛΟΤΗΤΩΝ

Νίκη Μάργαρη
Ιατρός Κυτταρολόγος
Επιστημονικός Συνεργάτης Εργαστηρίου
Διαγνωστικής Κυτταρολογίας
Π.Γ.Ν. «ΑΤΤΙΚΟΝ»

Πέτρος Καρακίτσος
Καθηγητής Κυτταρολογίας
Εργαστήριο Διαγνωστικής Κυτταρολογίας
Ιατρικής Σχολής Παμεπιστημίου Αθηνών
Πανεπιστημιακό Γενικό Νοσοκομείο «ΑΤΤΙΚΟΝ»

Περιστατικό 7

- Γυναίκα 58 ετών
- πλευριτικό υγρό
- Ιστορικό: ΧΛΛ

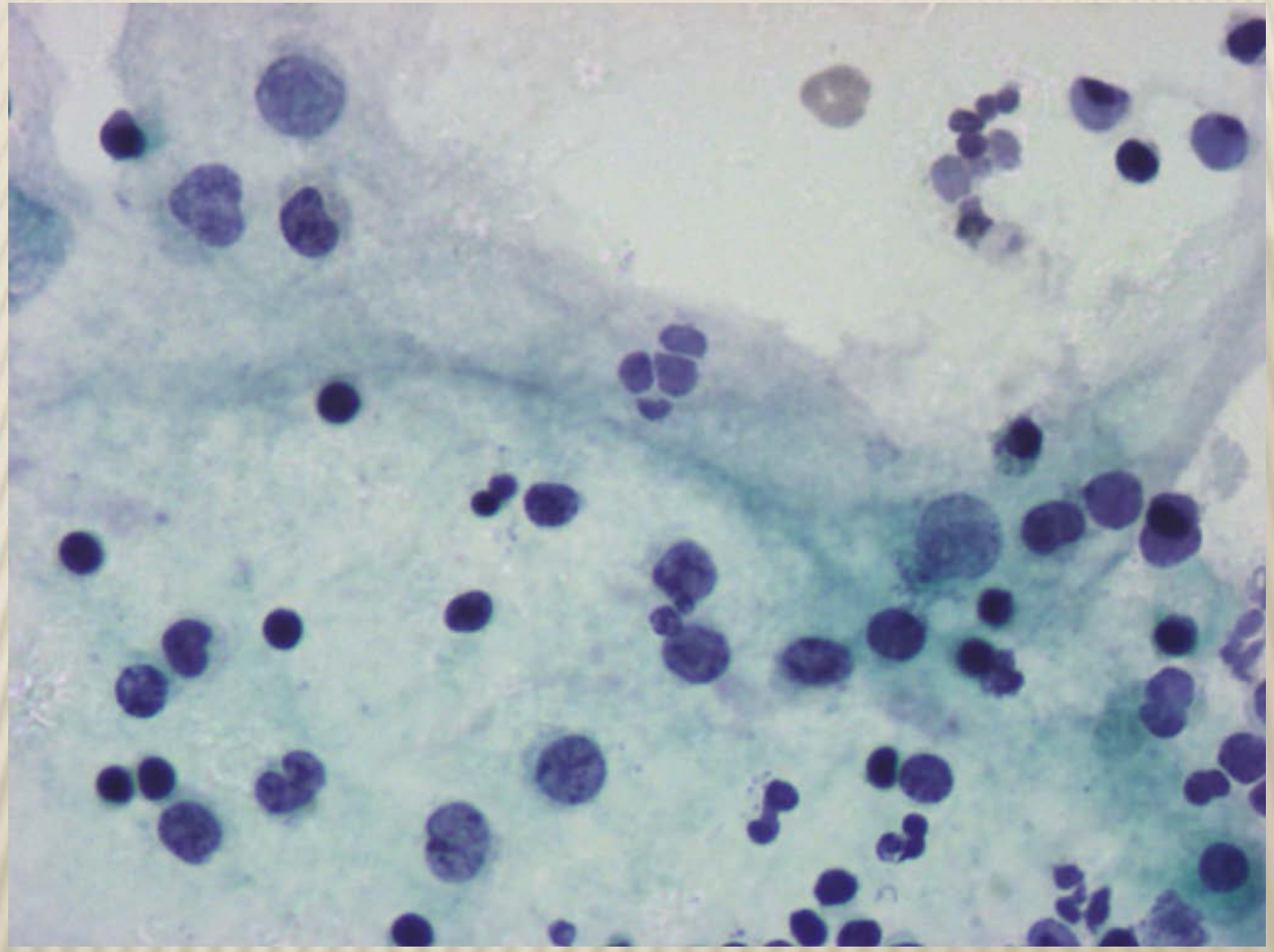

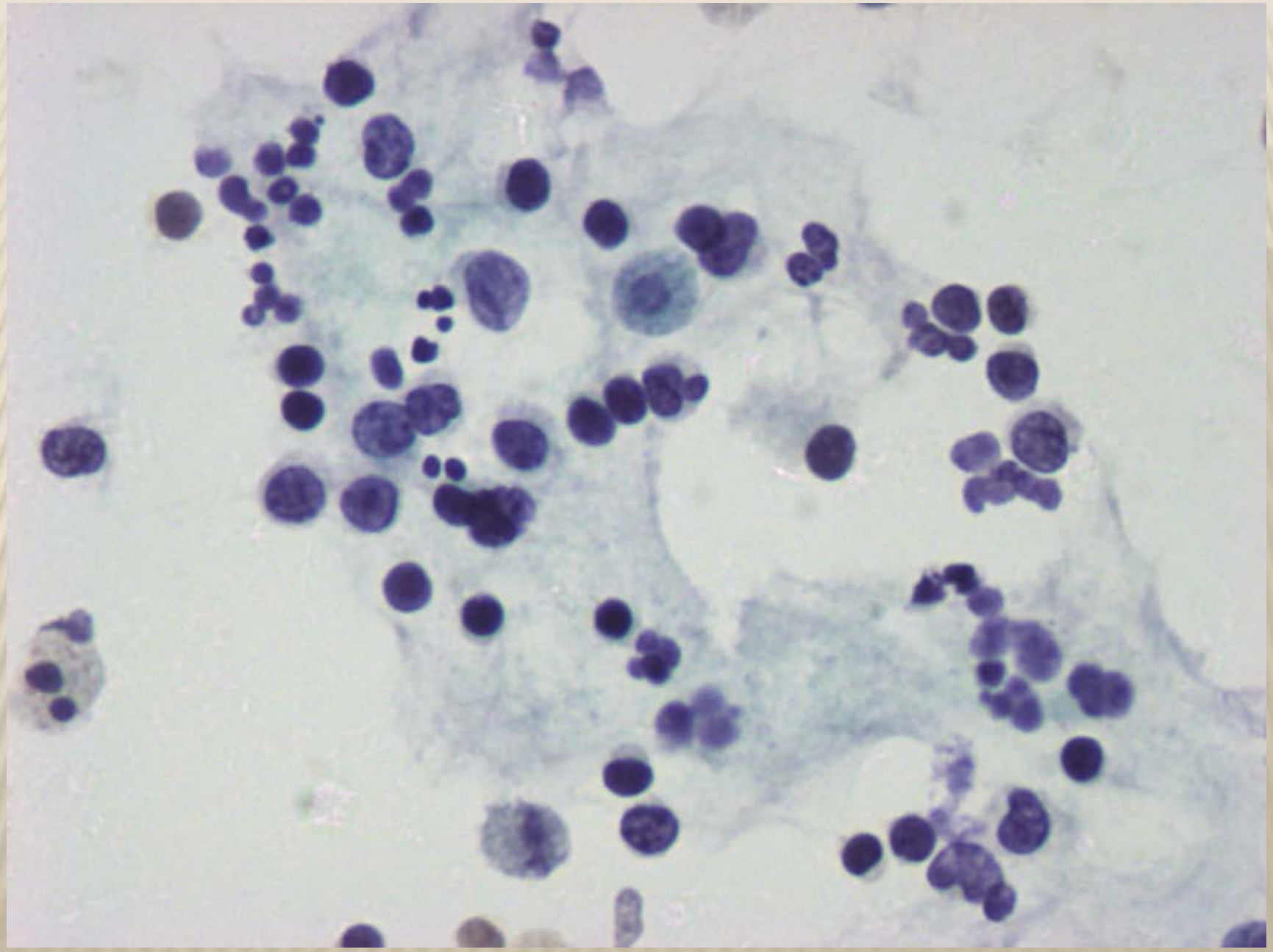

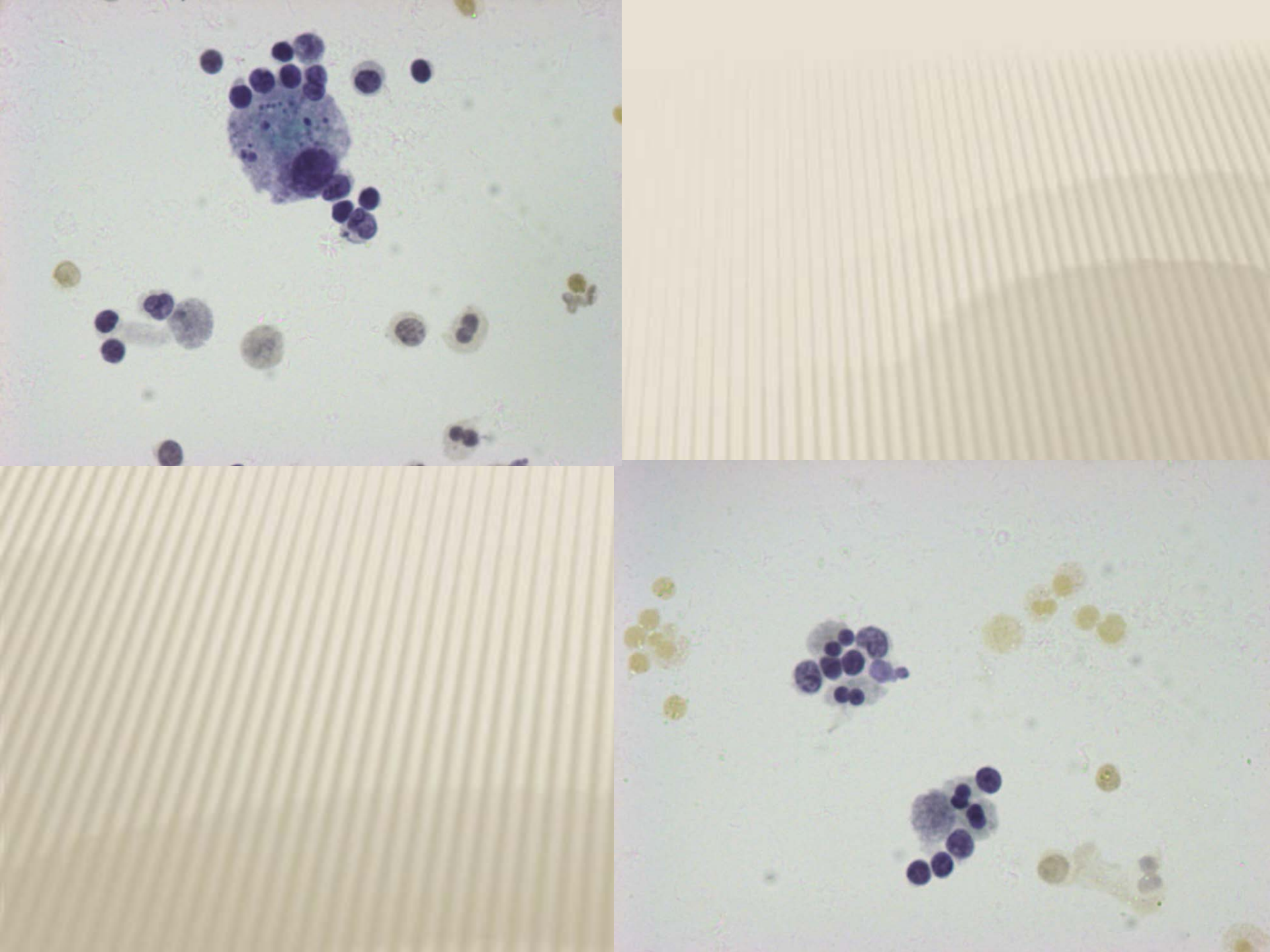

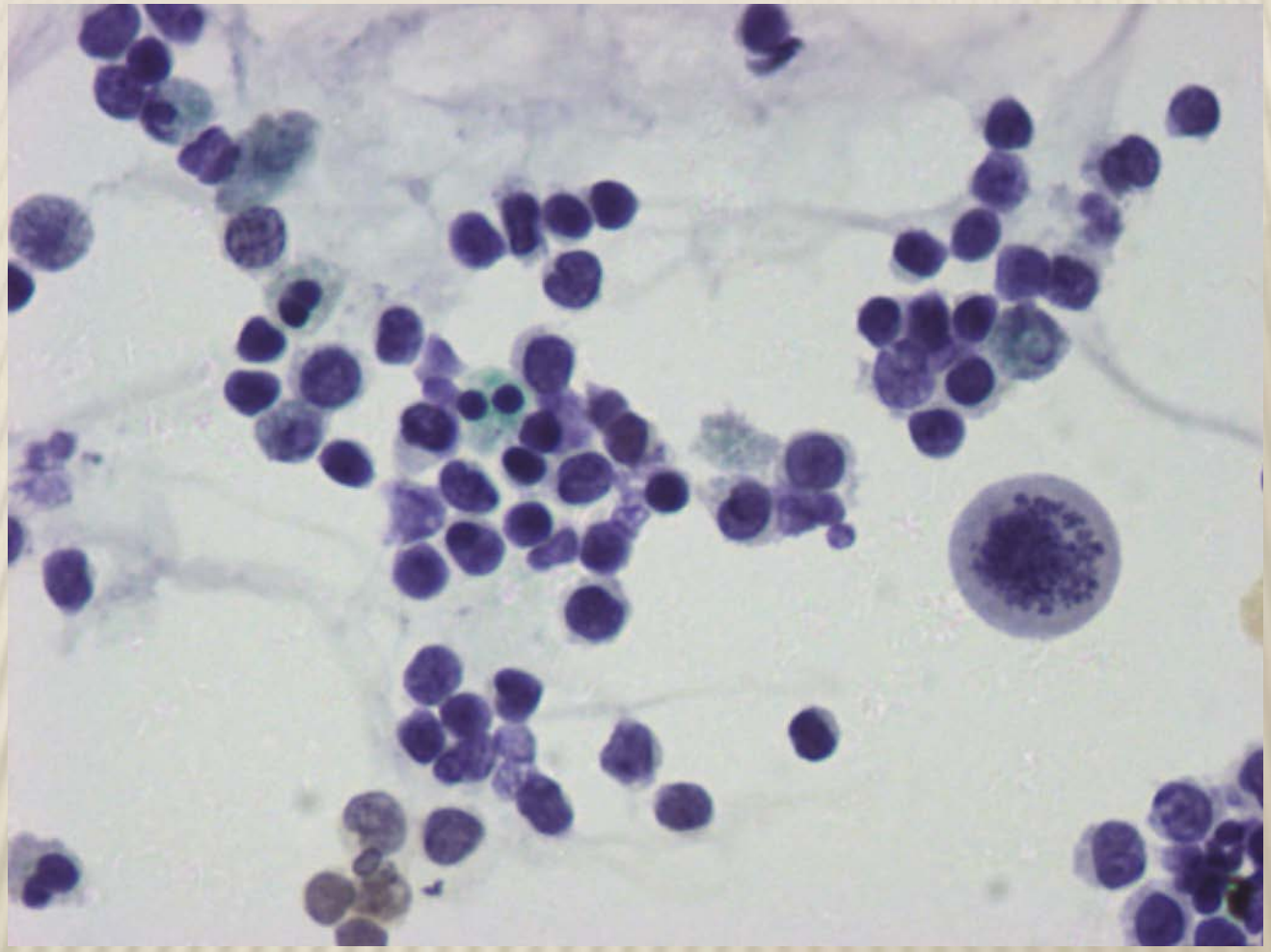

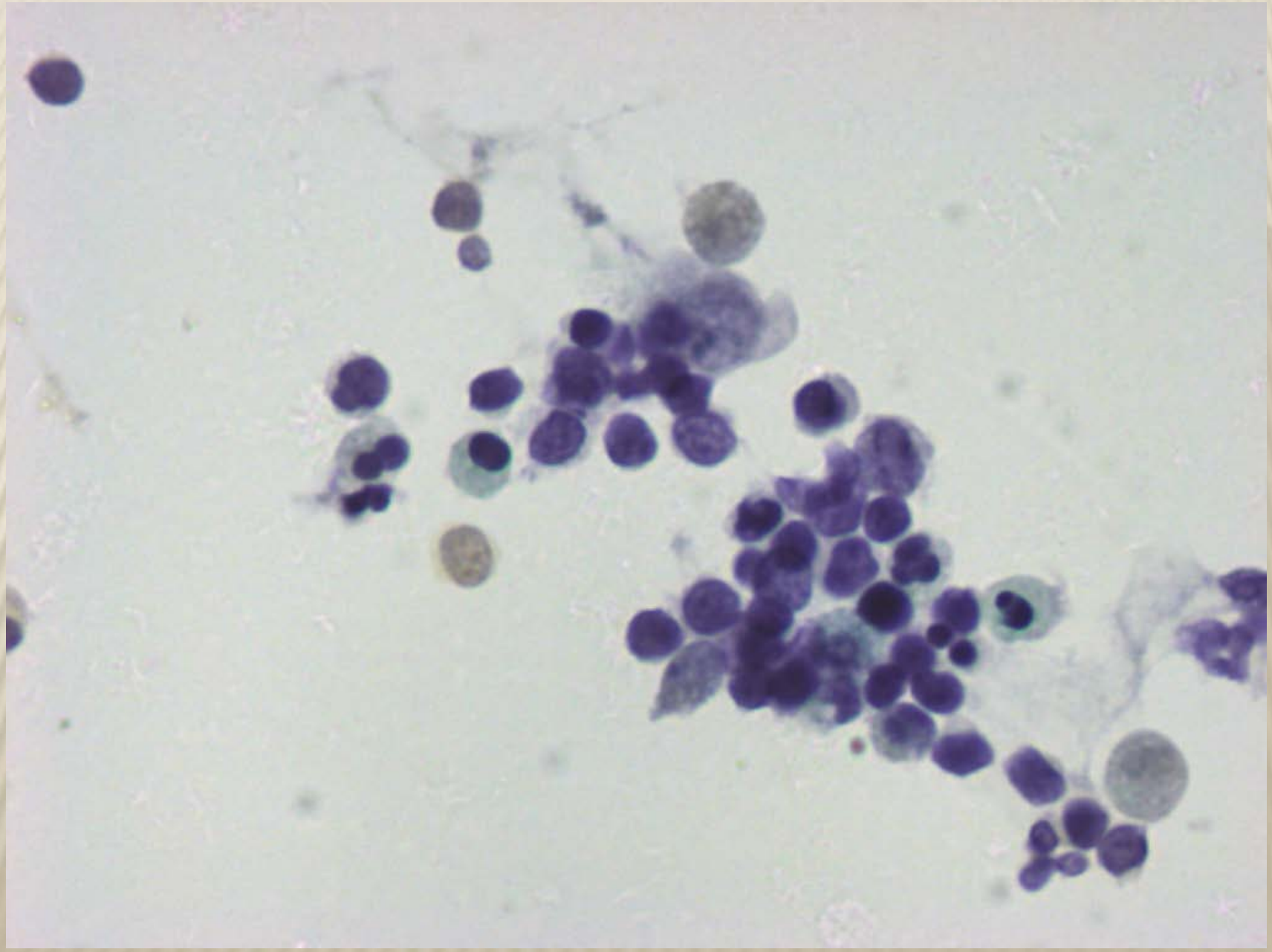

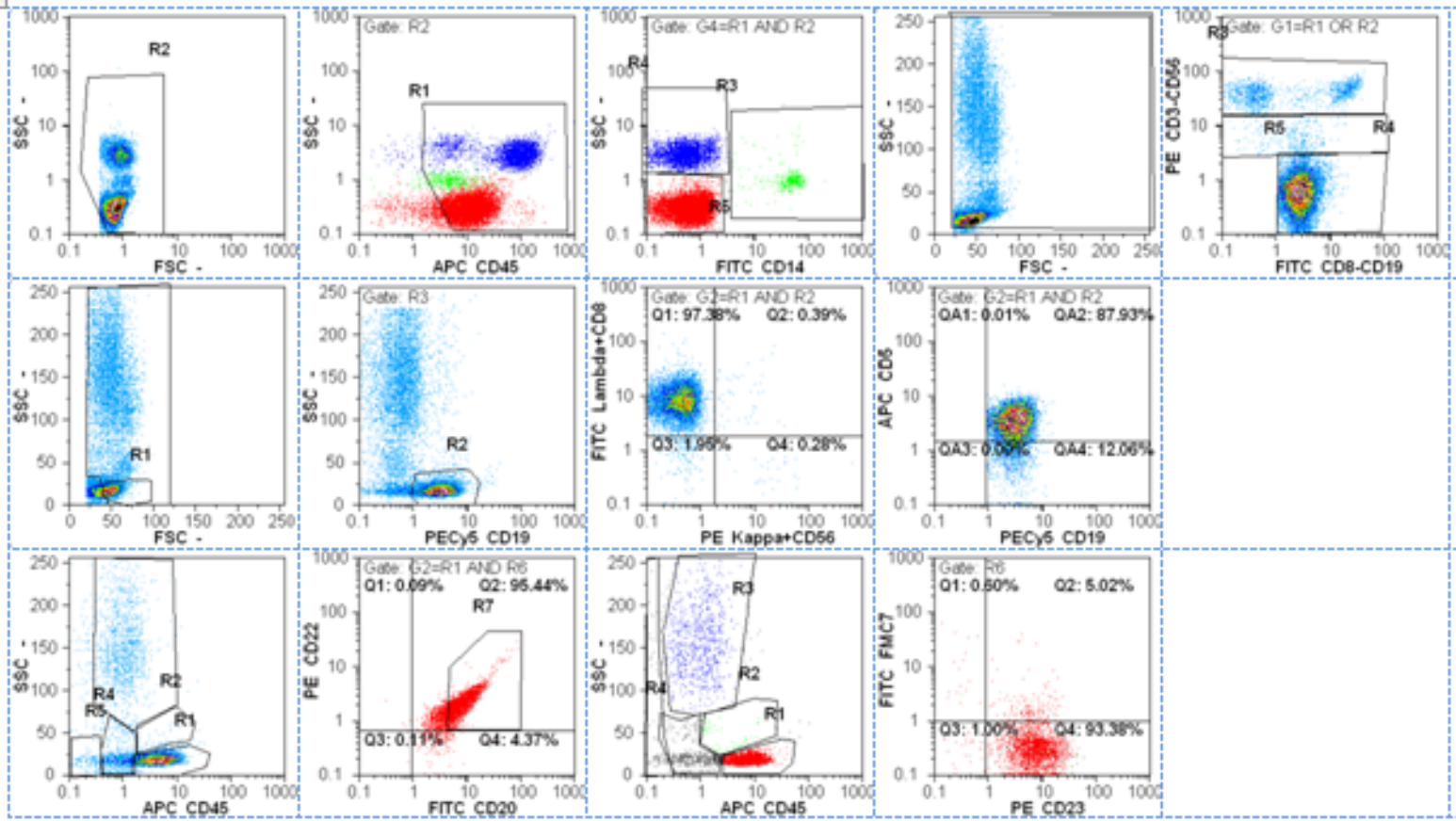

87% B λεμφοκύτταρα

Κλωνικά ως προς λ με συνέκφραση CD5

CD20+dim, CD22+dim, FMC7-, CD23++

Κυτταρολογική διάγνωση:

Μορφολογική και ανοσοφαινοτυπική εικόνα συμβατή με **ΧΛΛ**

Περιστατικό 8

- Πλευριτική συλλογή
- Γυναίκα 80 ετών, με υποτροπιάζουσα δύσπνοια που δεν υποχώρησε σε αγωγή με διουρητικά & κορτικοστεροειδή
- Ιστορικό: Από 6ετίας μικτή νόσος του συνδετικού ιστού (φαινόμενο Reynaud)

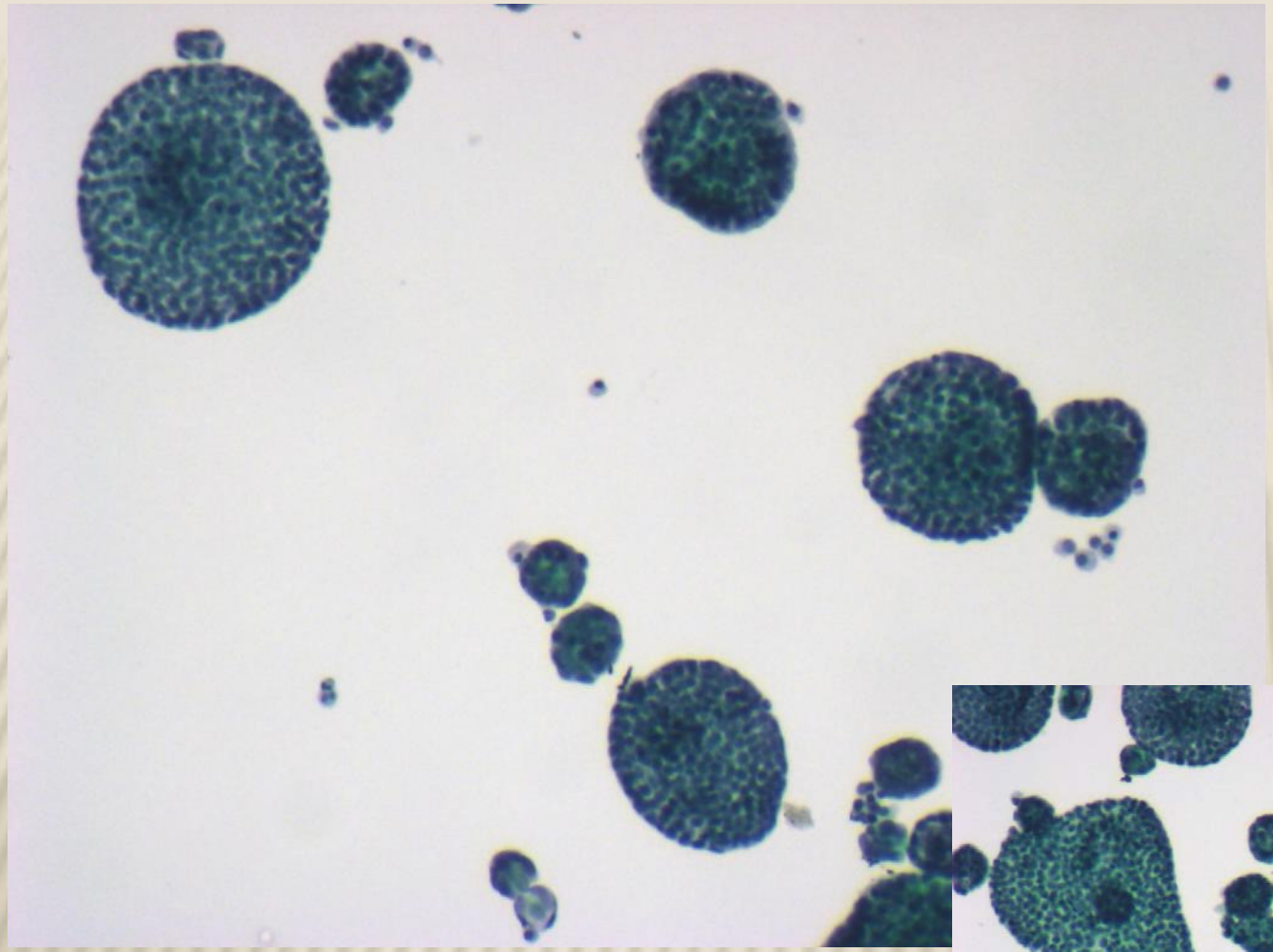

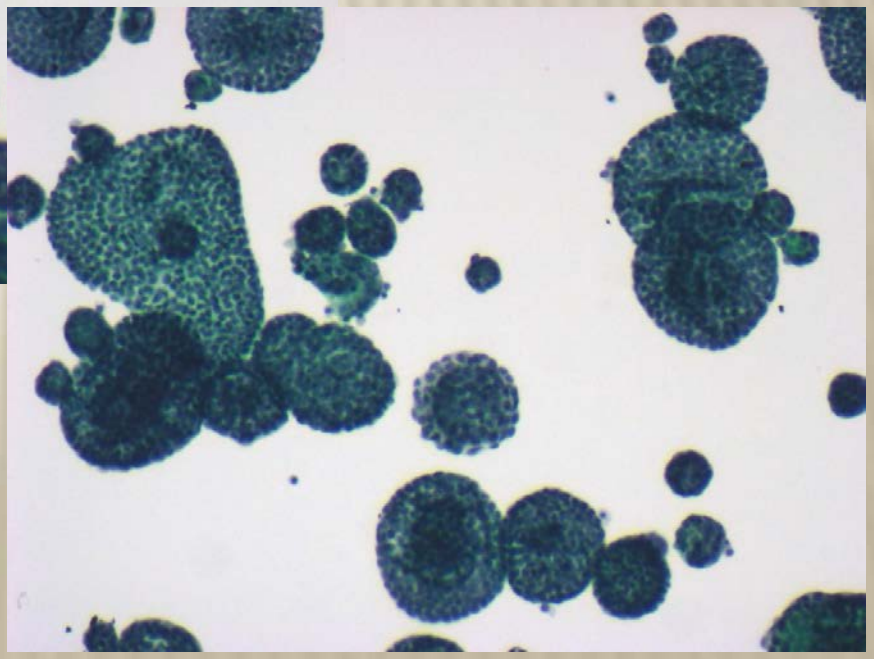

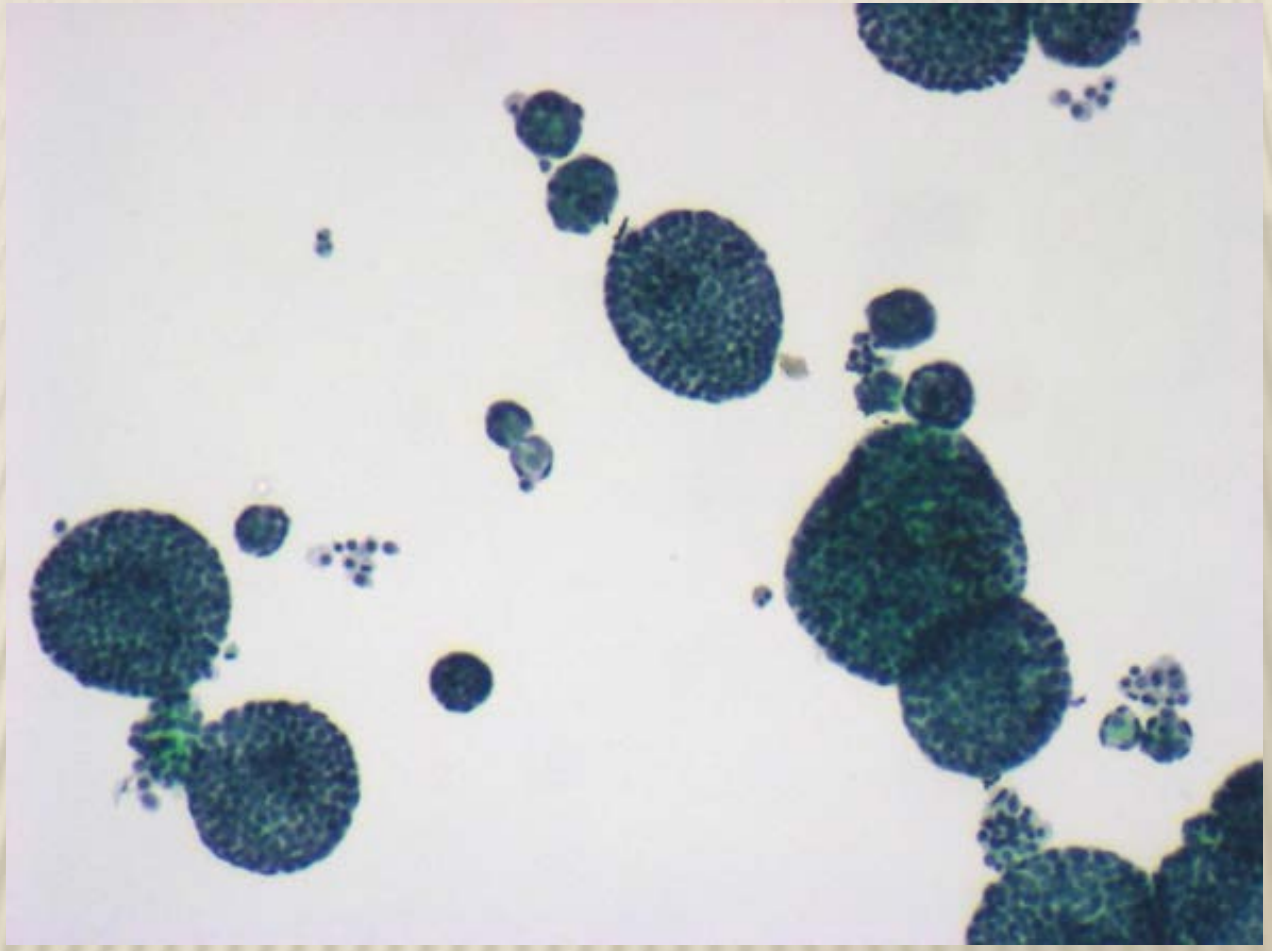

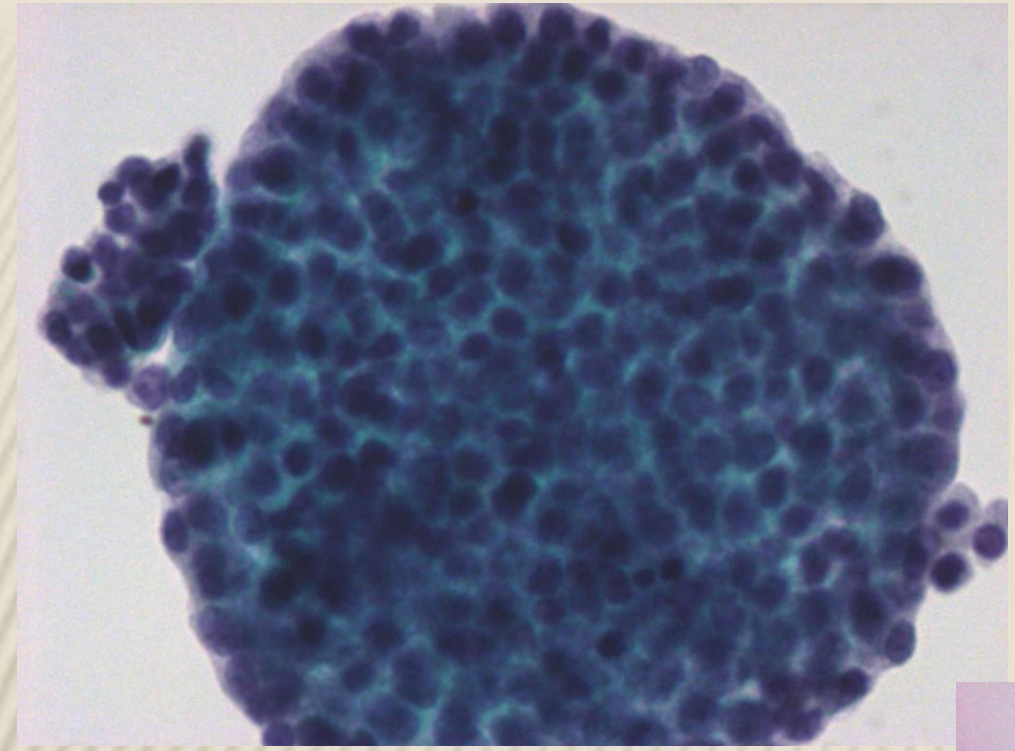

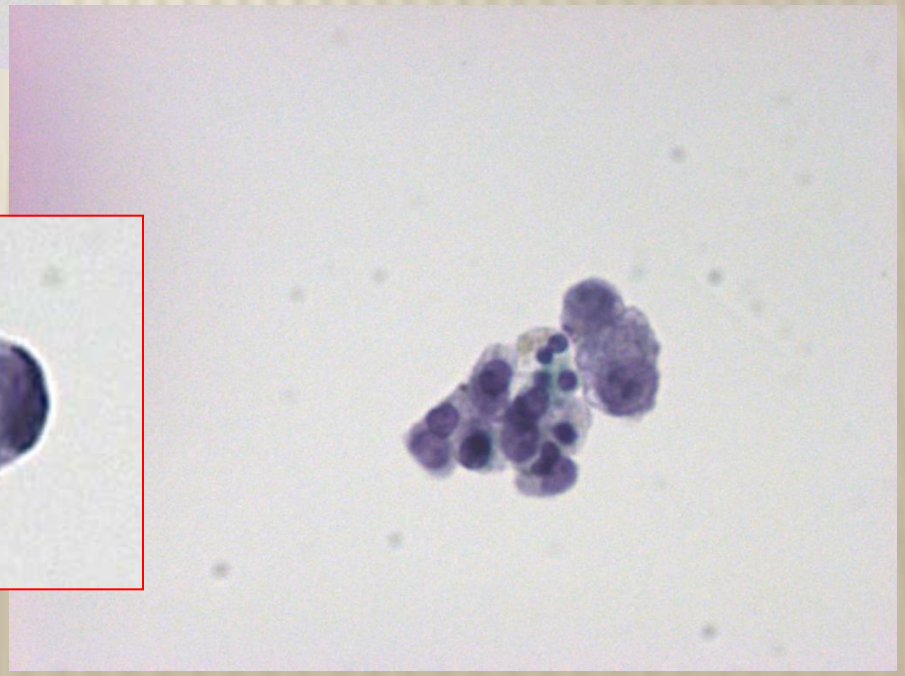

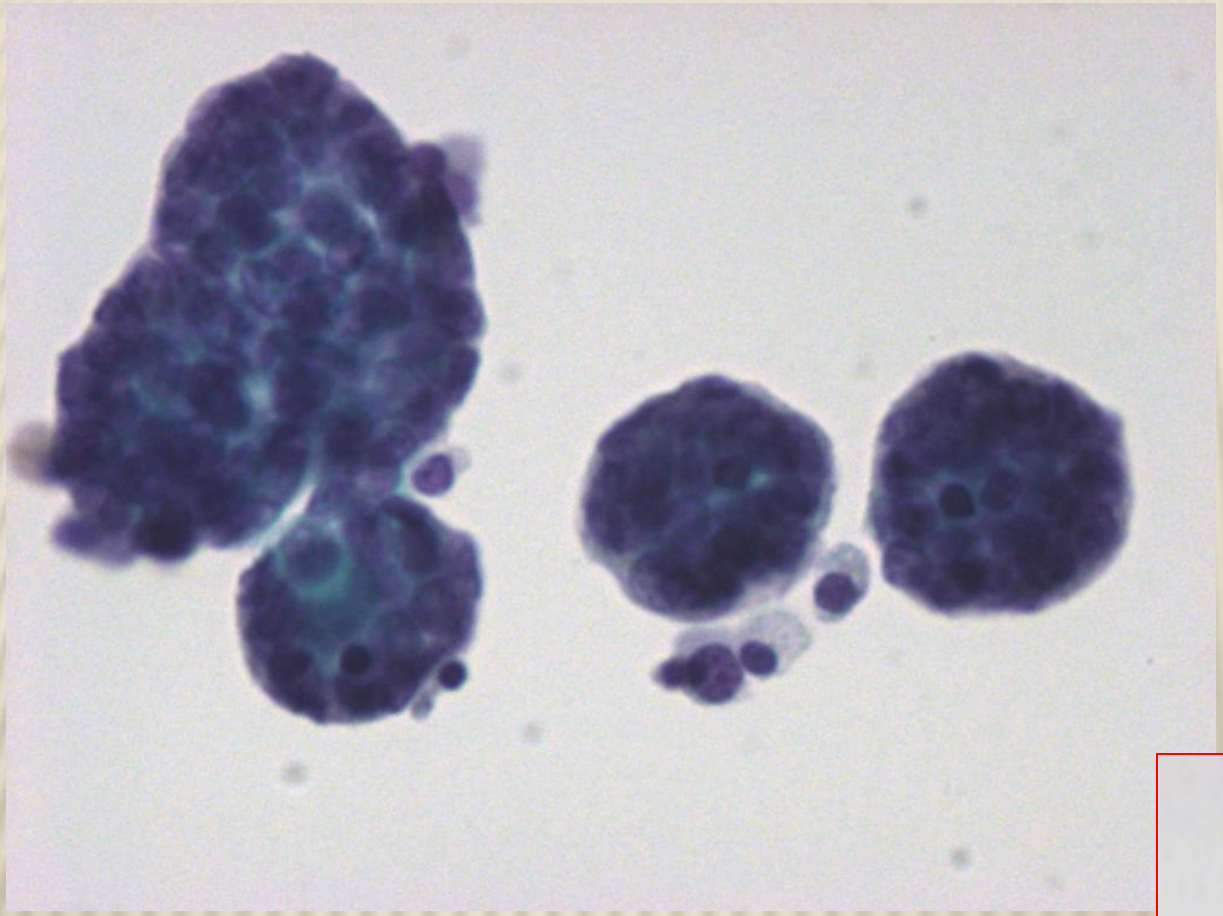

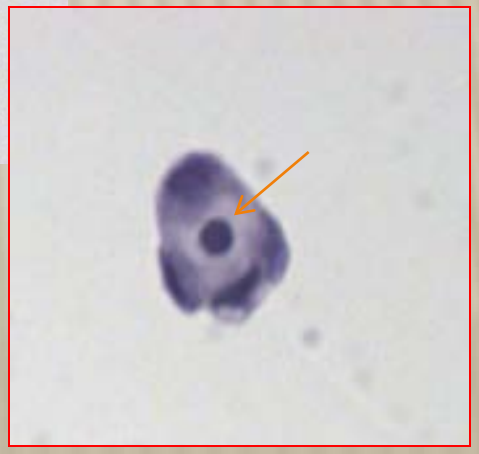

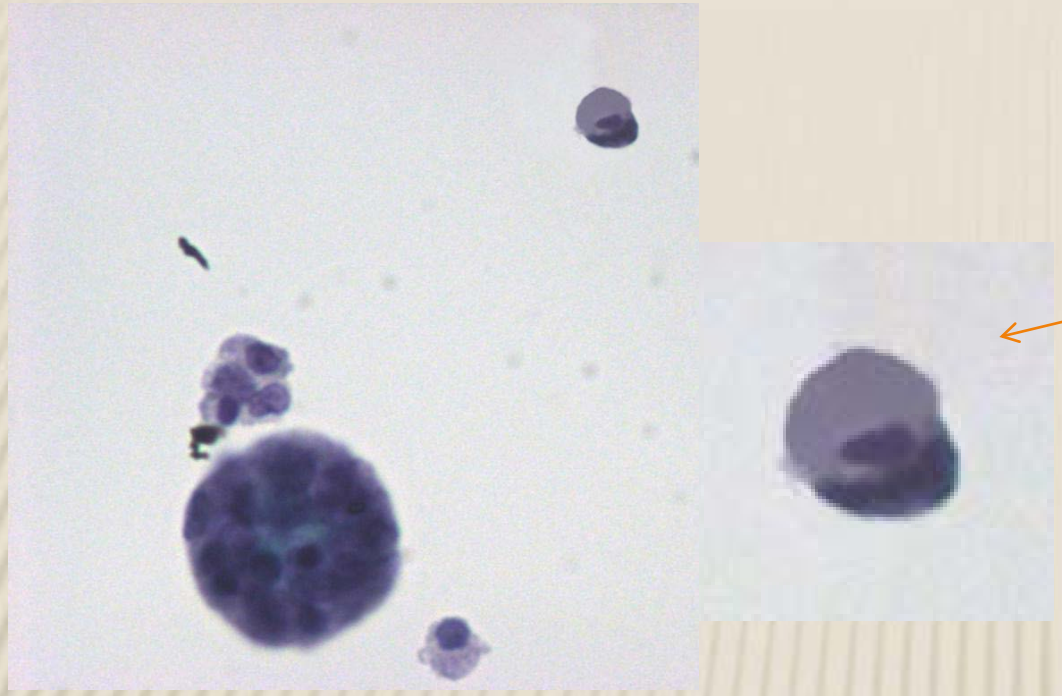

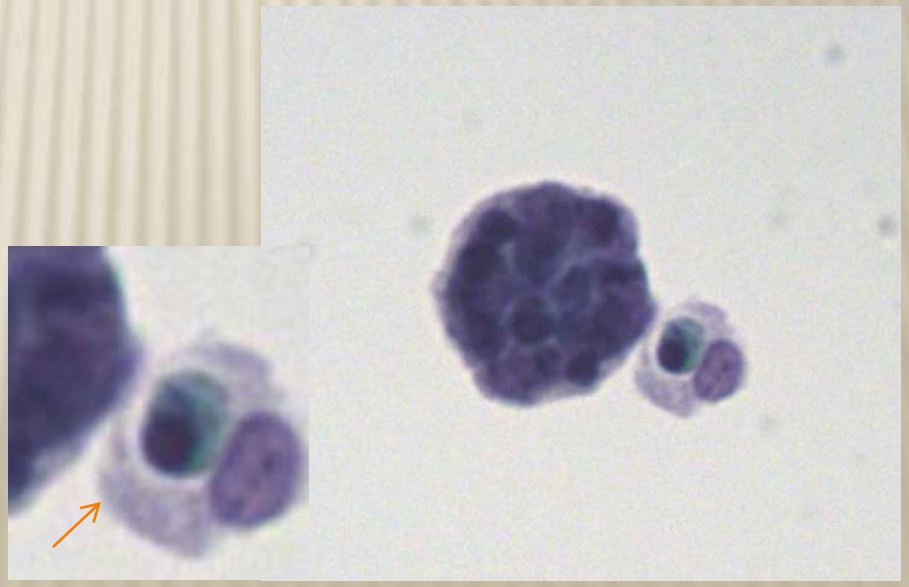

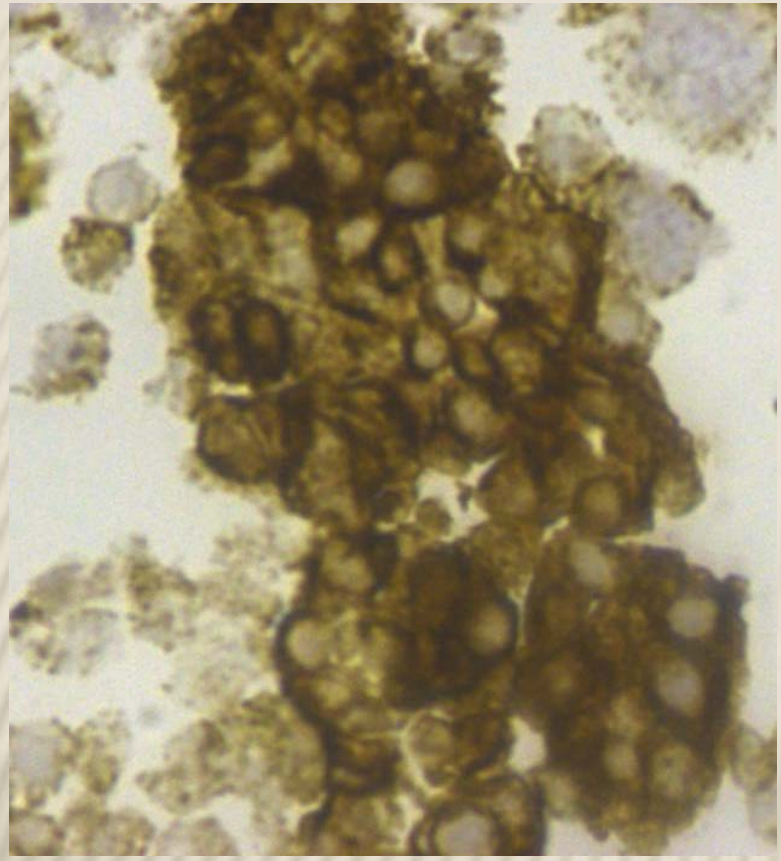

HMBE-1 positive

Calretinin positive

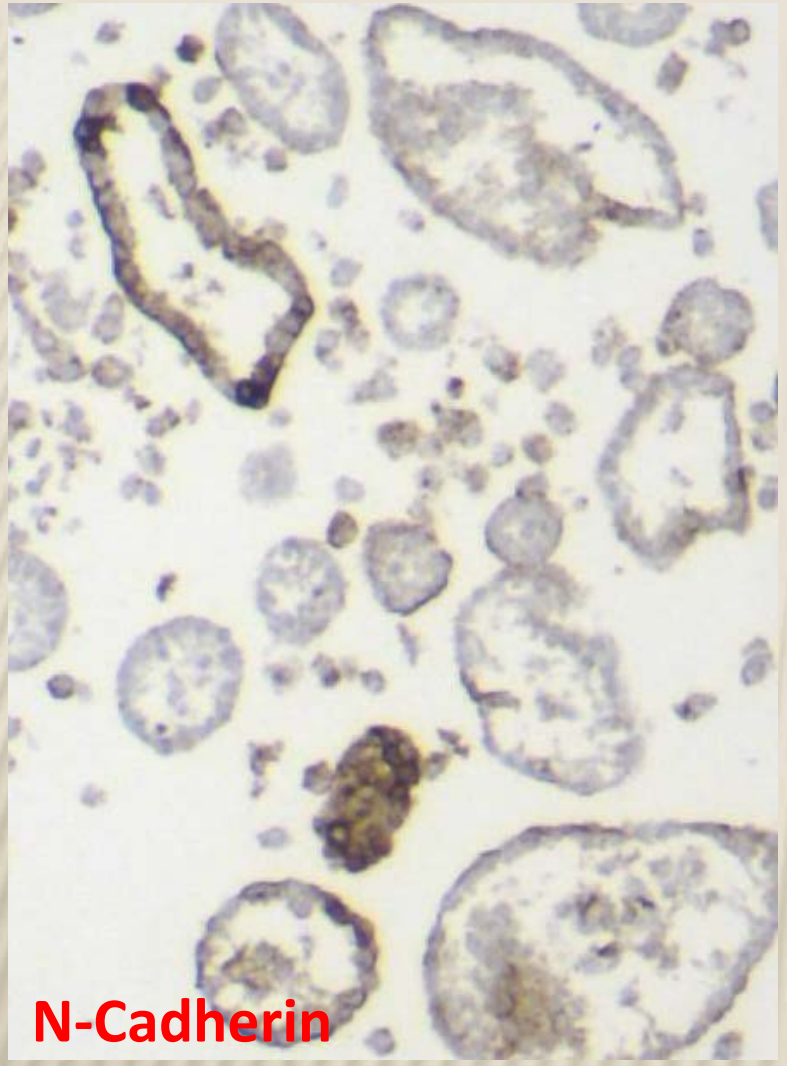
N-Cadherin

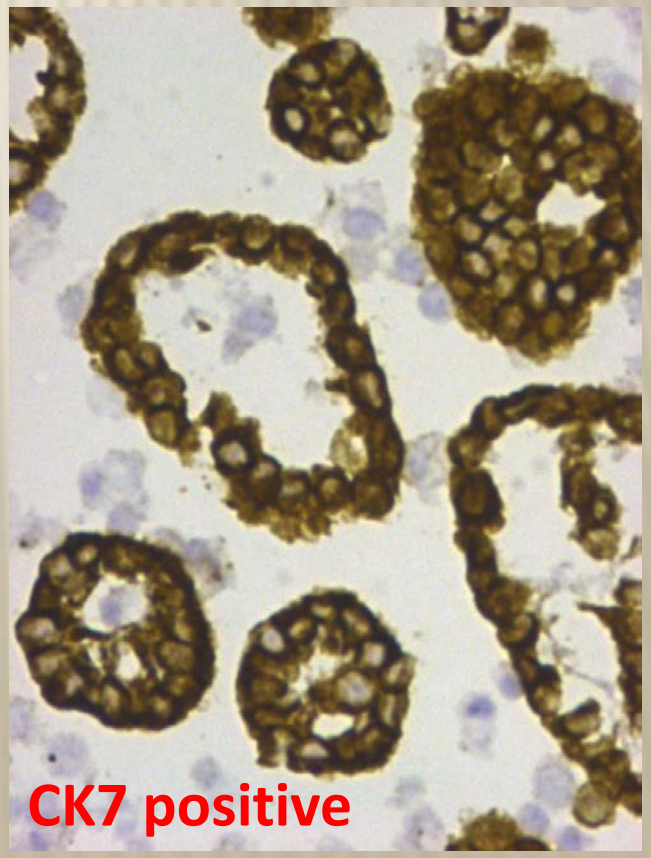
CK7 positive

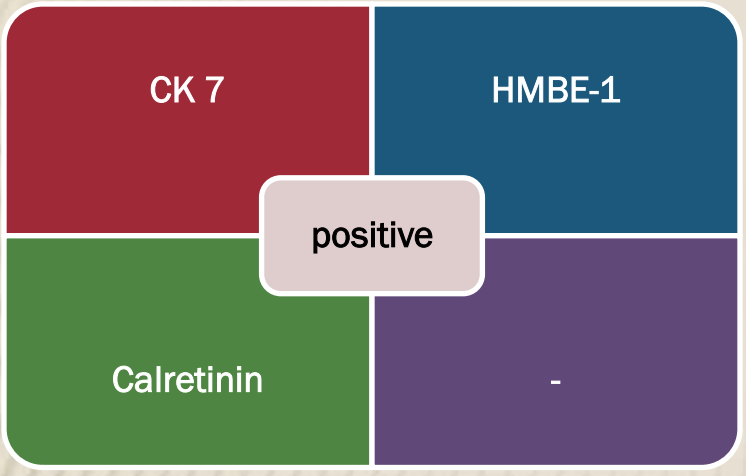

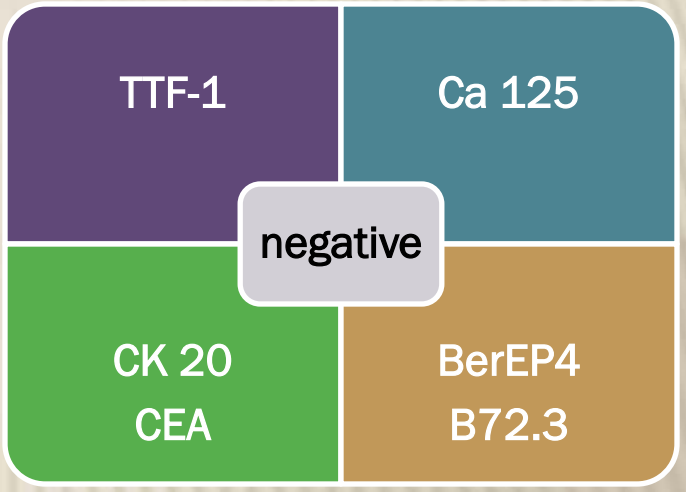

- Calretinin:
  - ✓ Έκφραση στους περισσότερους τύπους του ΜΜ
  - ✓ Έκφραση: έντονη και διάχυτη – πυρήνας και κυτταρόπλασμα
  - ✓ Αδενοκαρκίνωμα 0-38% (συνήθως εστιακή)

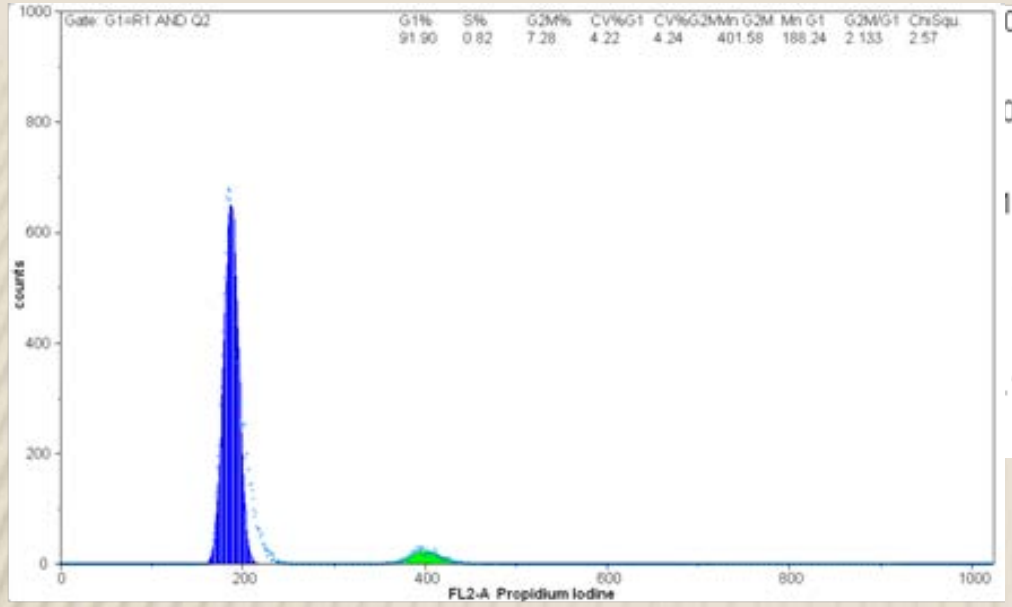

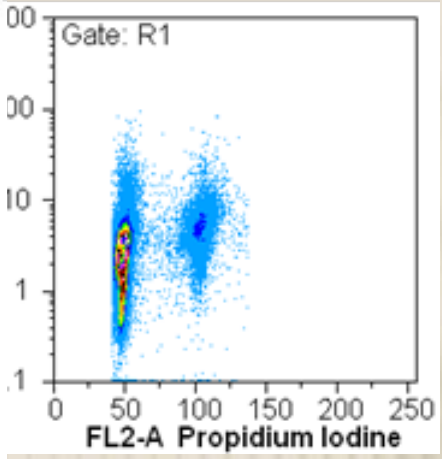

Κυτταρομετρία ροής

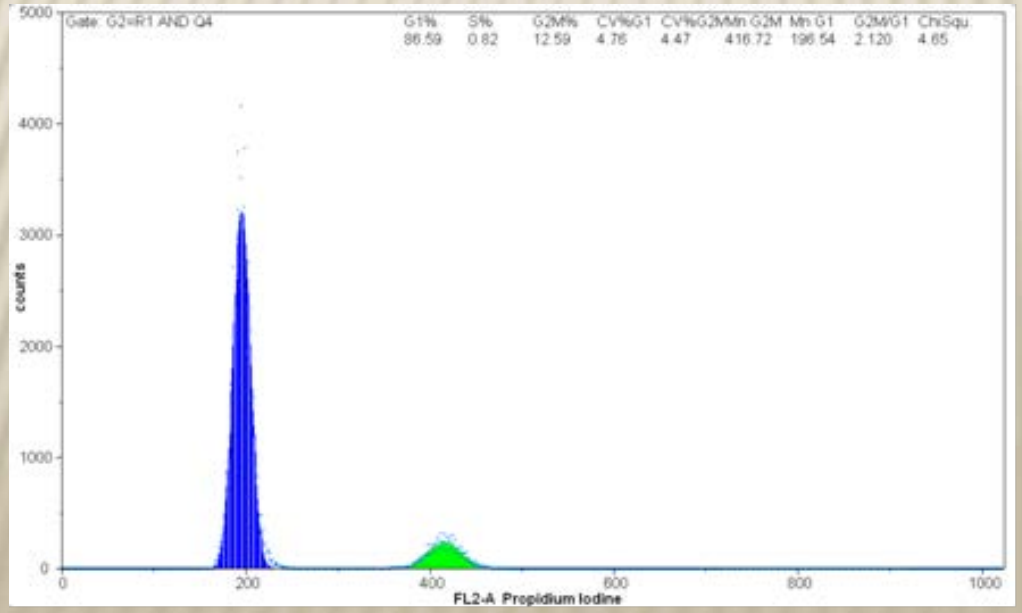

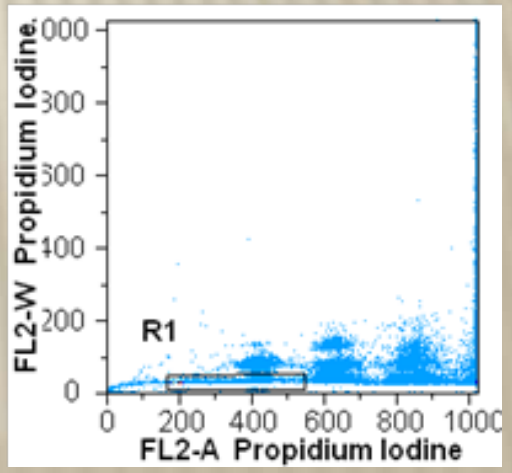

Κυτταρολογική διάγνωση:

Αρνητικό για κακοήθεια.

Εικόνα μεσοθηλιακής υπερπλασίας, με παρουσία κυττάρων ερυθηματώδους λύκου

Ερυθηματώδης Λύκος

- Αναζήτηση κυττάρων λύκου στο φλεγμονώδες διήθημα – σε επιχρίσματα υγρής φάσης στην περιφέρεια του κύκλου
- Κύτταρο λύκου : ουδερόφιλο ή μακροφάγο που έχει φαγοκυτταρώσει ένα κατεστραμμένο κύτταρο
- Tart cells : μακροφάγο που έχει φαγοκυτταρώσει ένα γυμνό πυρήνα κυττάρου – διακρίνεται η χρωματίνη
- Παρουσία αντιδραστικών μεσοθηλίων
- Μεγάλος αριθμός λευκοκυττάρων πρέπει να επισημαίνεται, διότι μπορεί να υποκρύπτει δευτερεύουσα βακτηριδιακή λοίμωξη

Περιστατικό 9

- Πλευριτική συλλογή
- Άνδρας 81 ετών με δύσπνοια και βήχα, βαθμιαία επιδεινούμενα τις δύο τελευταίες εβδομάδες
- Ιστορικό: Β- χρονία λεμφοκυτταρική λευχαιμία από 20ετίας, χωρίς αγωγή
- Φυσική εξέταση: σπληνομεγαλία, διόγκωση δεξιάς πλαγιοτραχηλικής χώρας και αμφοτερόπλευρη διόγκωση μασχαλιαίων λεμφαδένων. Υποδόριο μόρφωμα 4 εκ. θωρακικού τοιχώματος, πάνω από τον αριστερό μαστό
- Γενική αίματος : λευκοκύτταρα 36,380/mm3—91% λεμφοκύτταρα

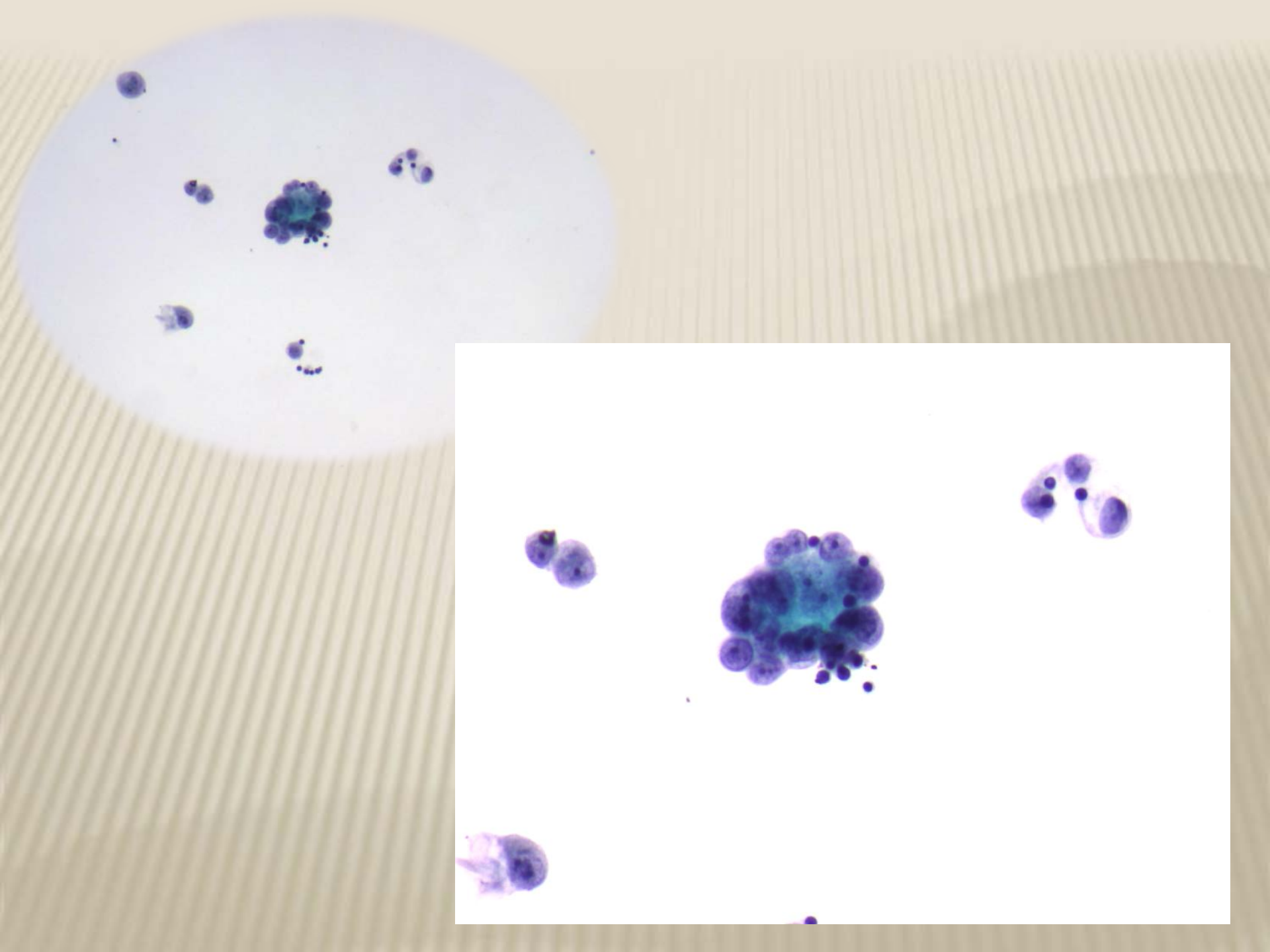

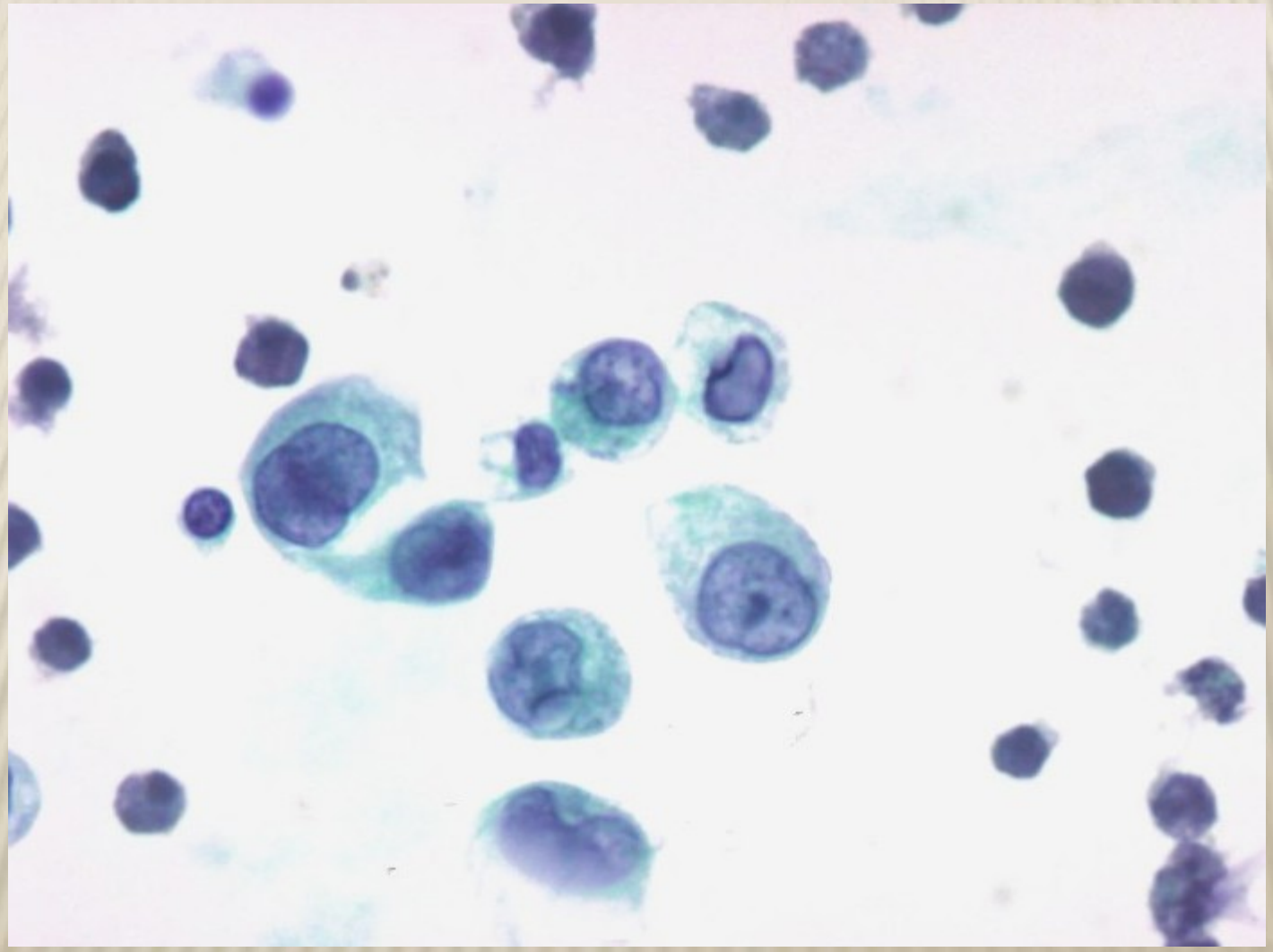

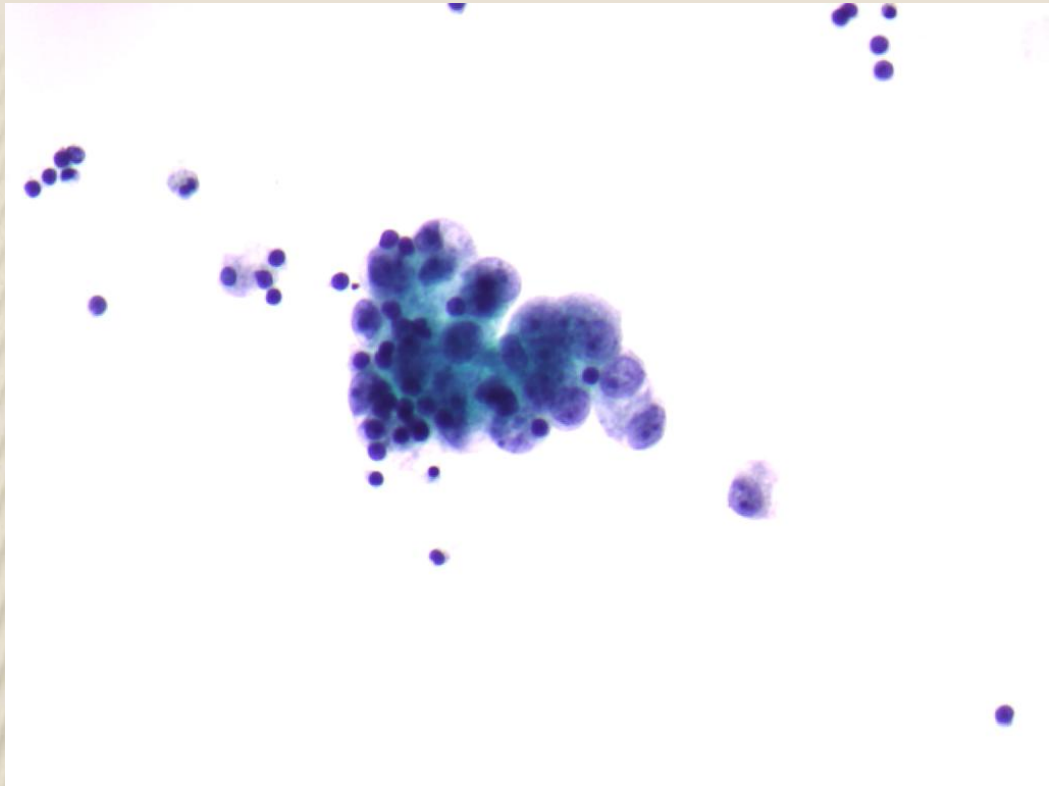

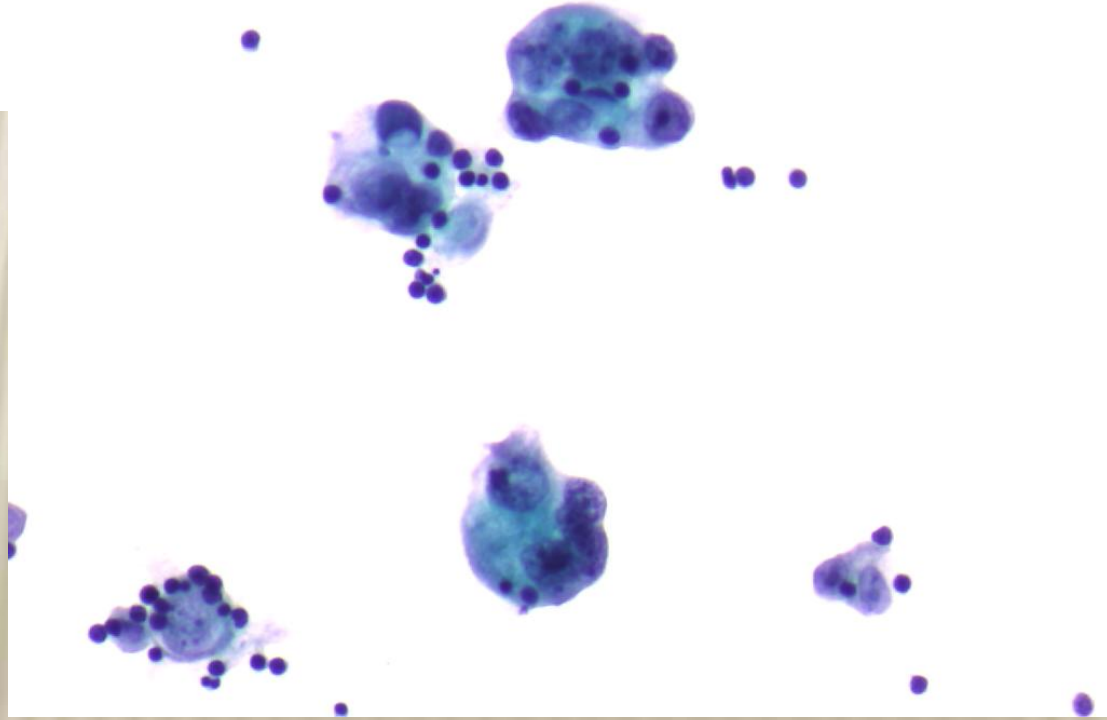

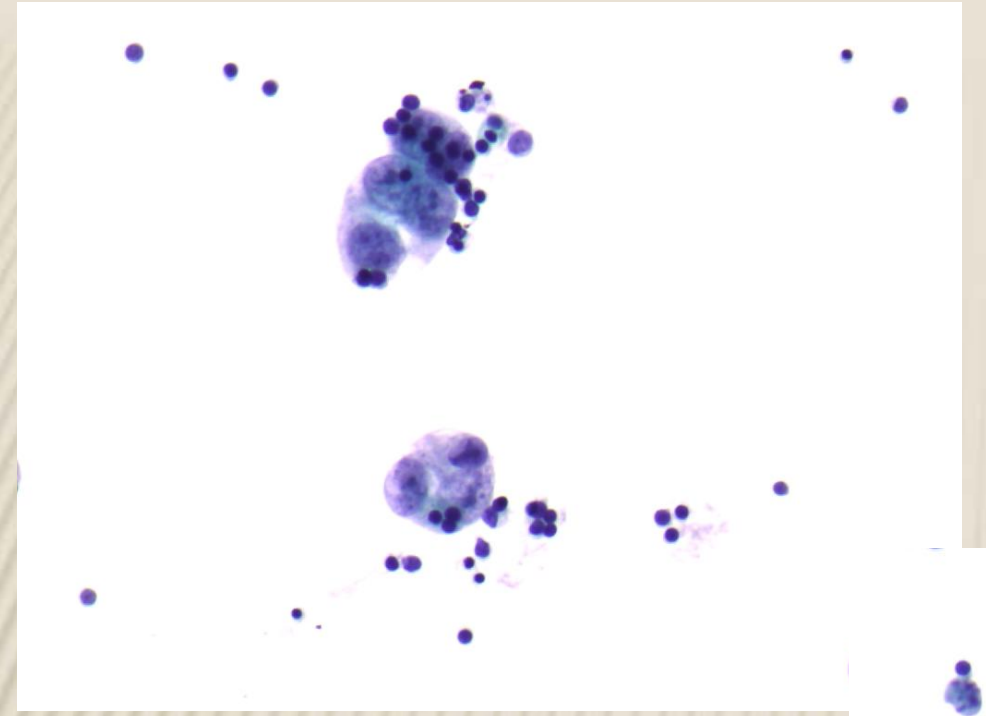

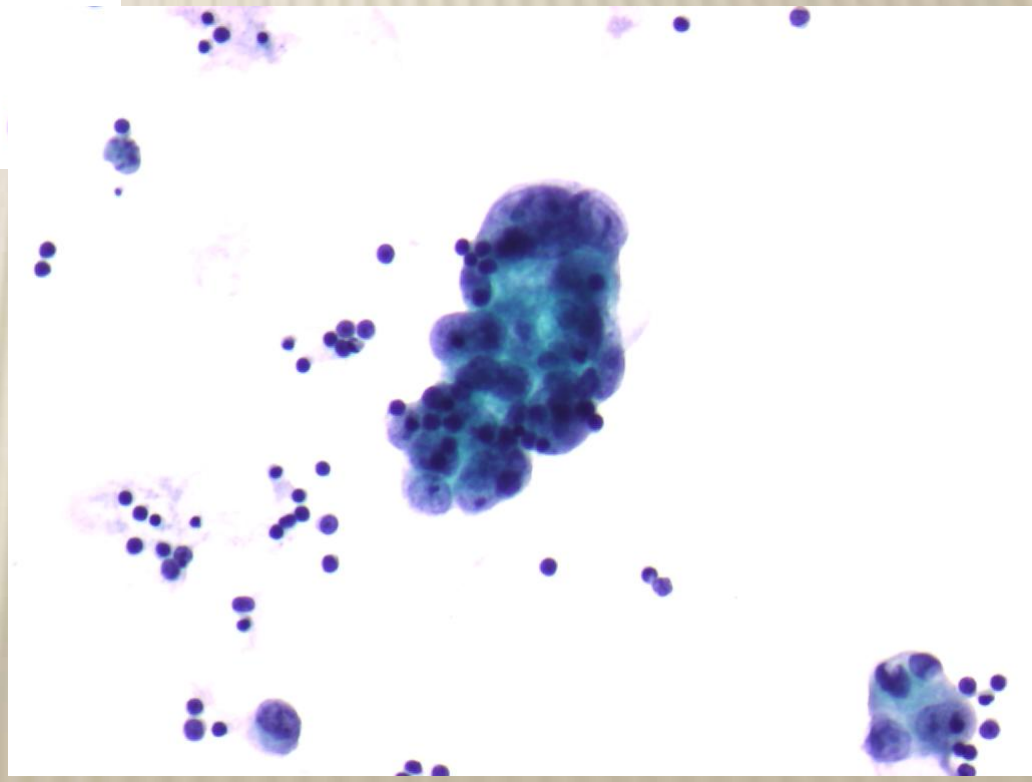

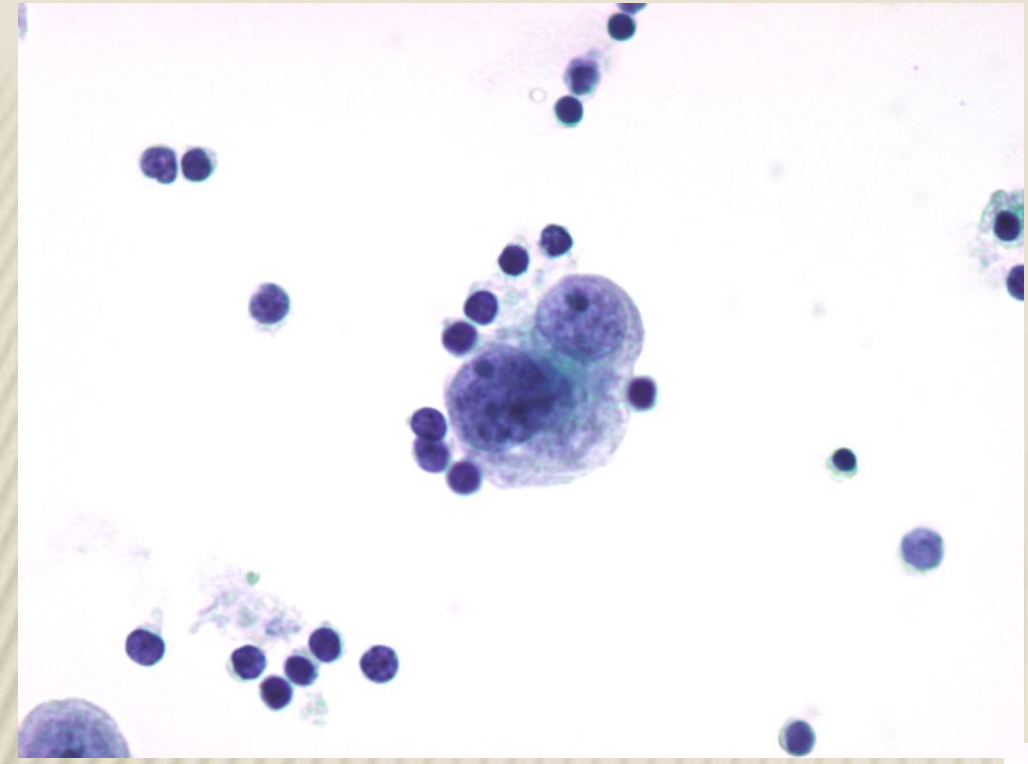

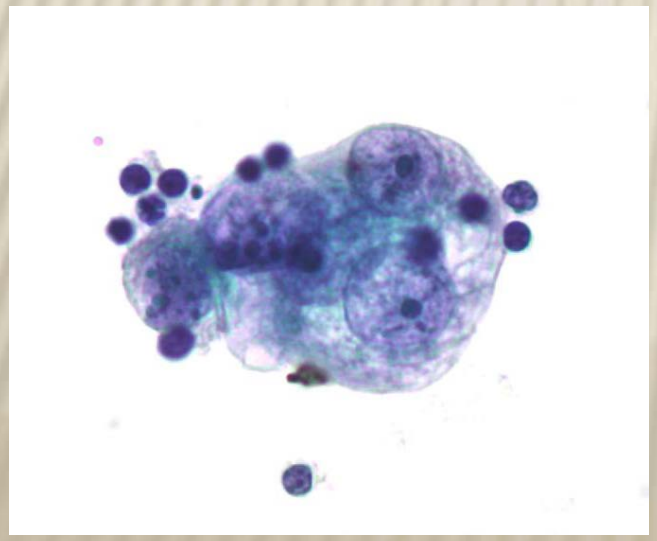

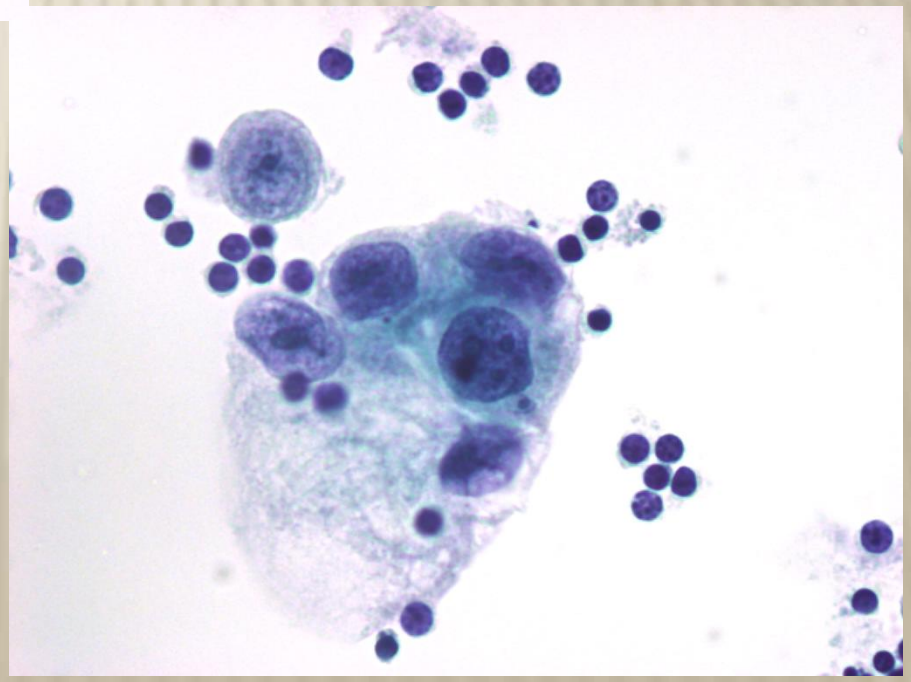

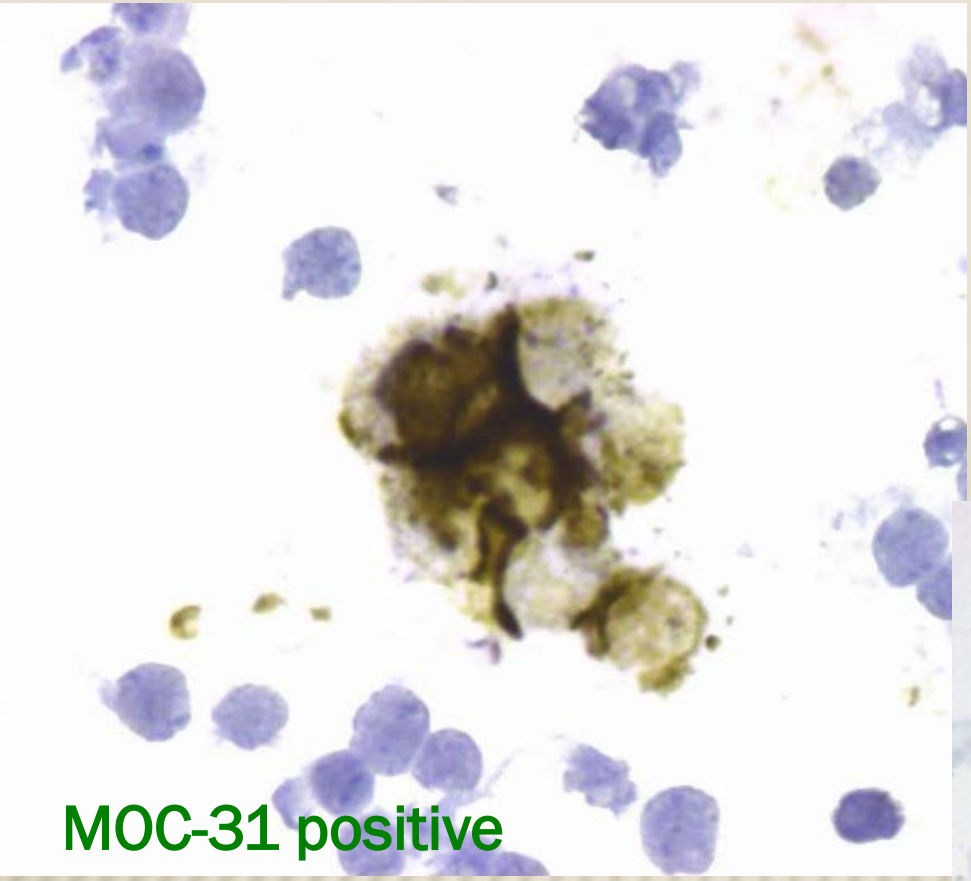
MOC-31 positive

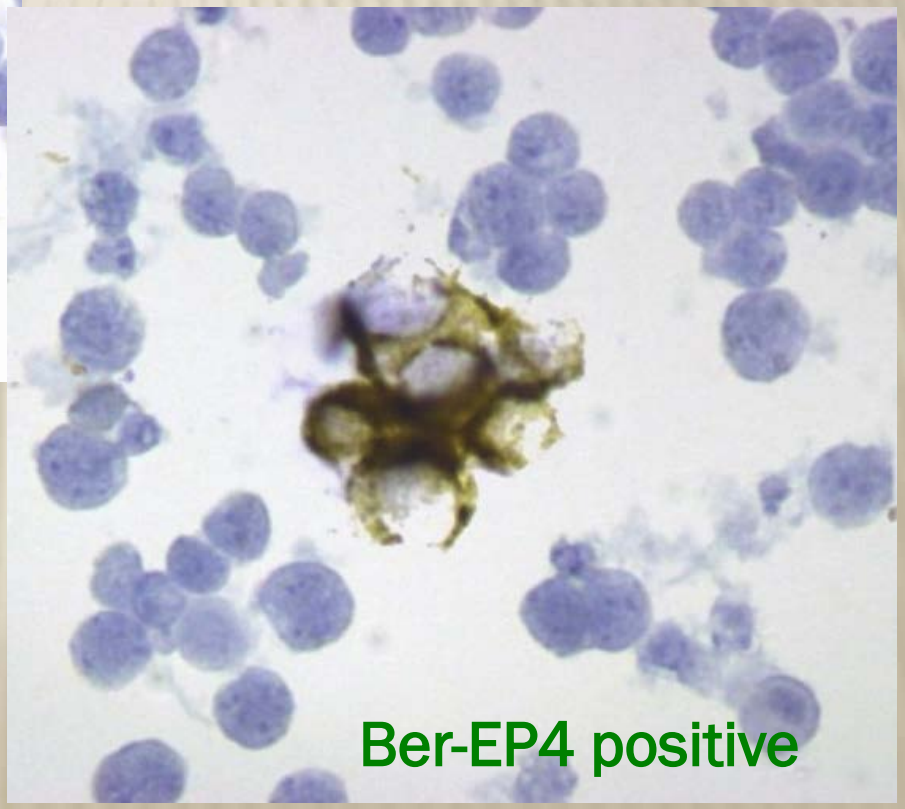
Ber-EP4 positive

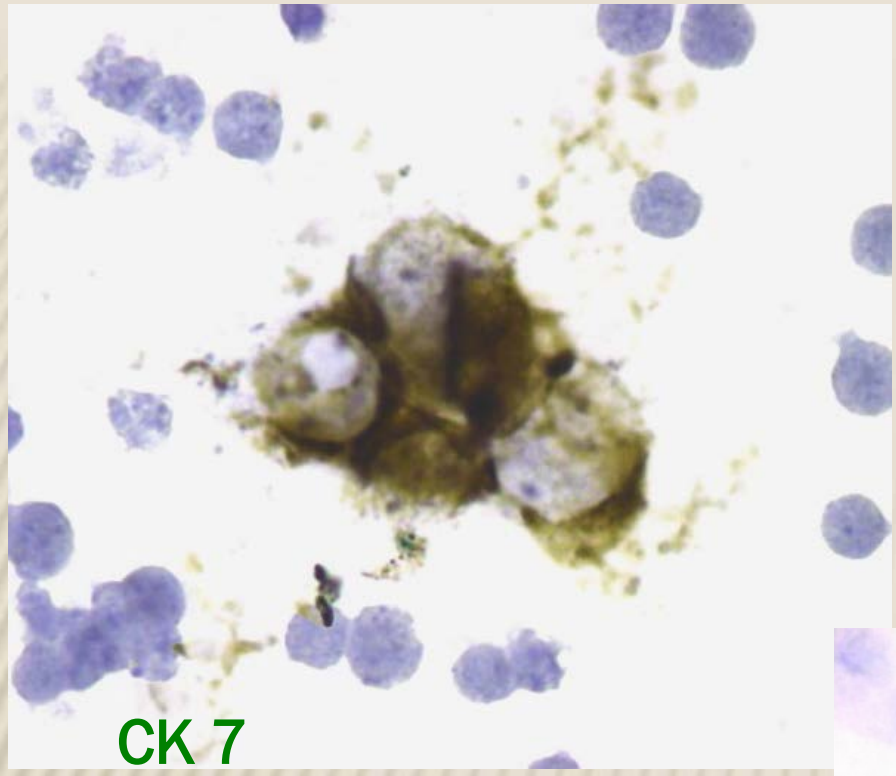

CK 7

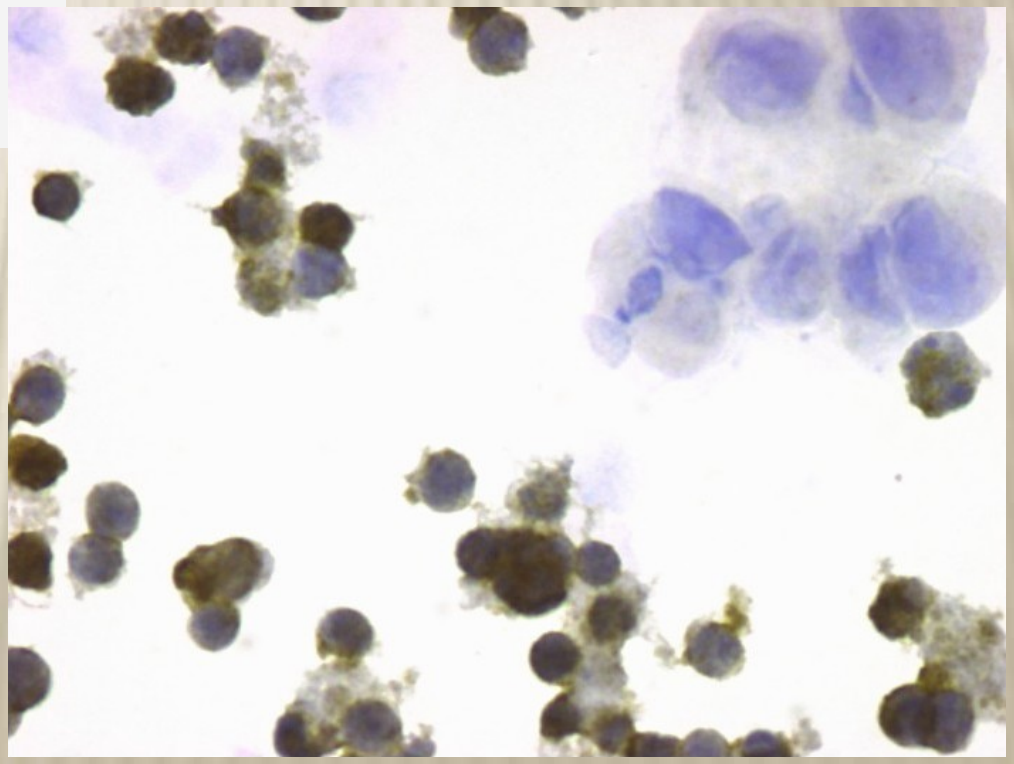

lambda light chain

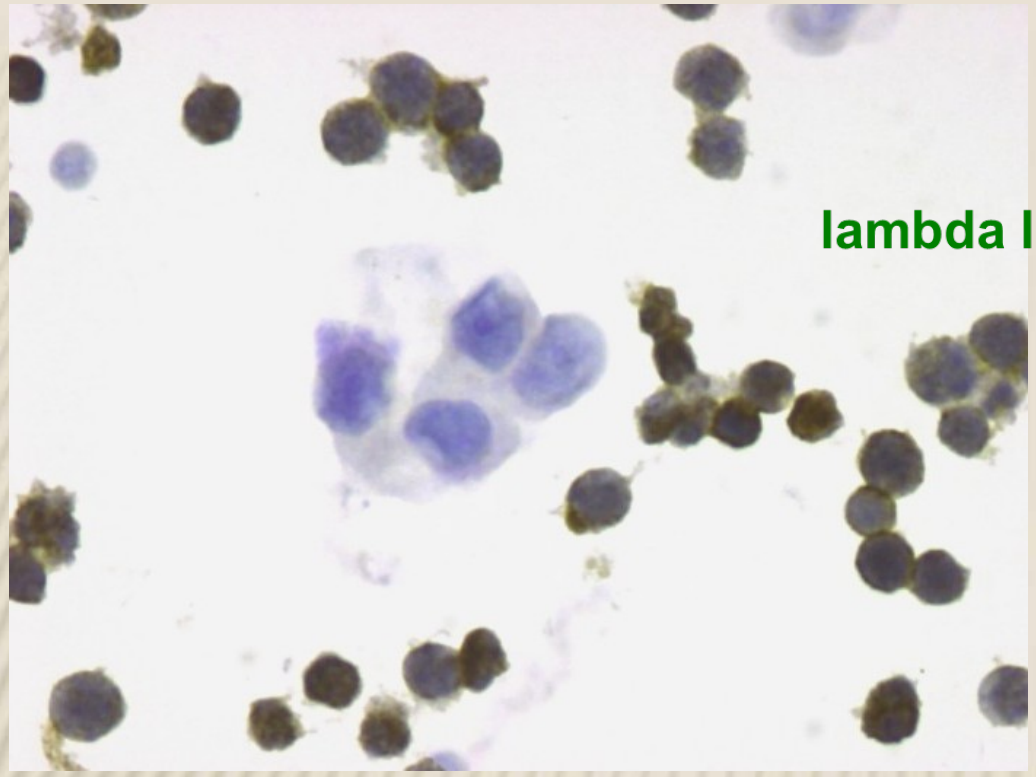

lambda light chain

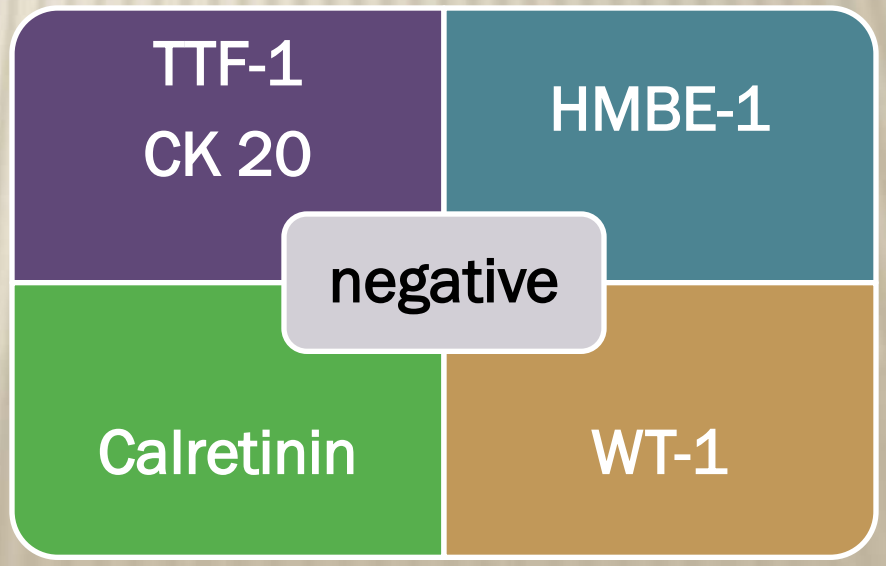

Κυτταρομετρία ροής

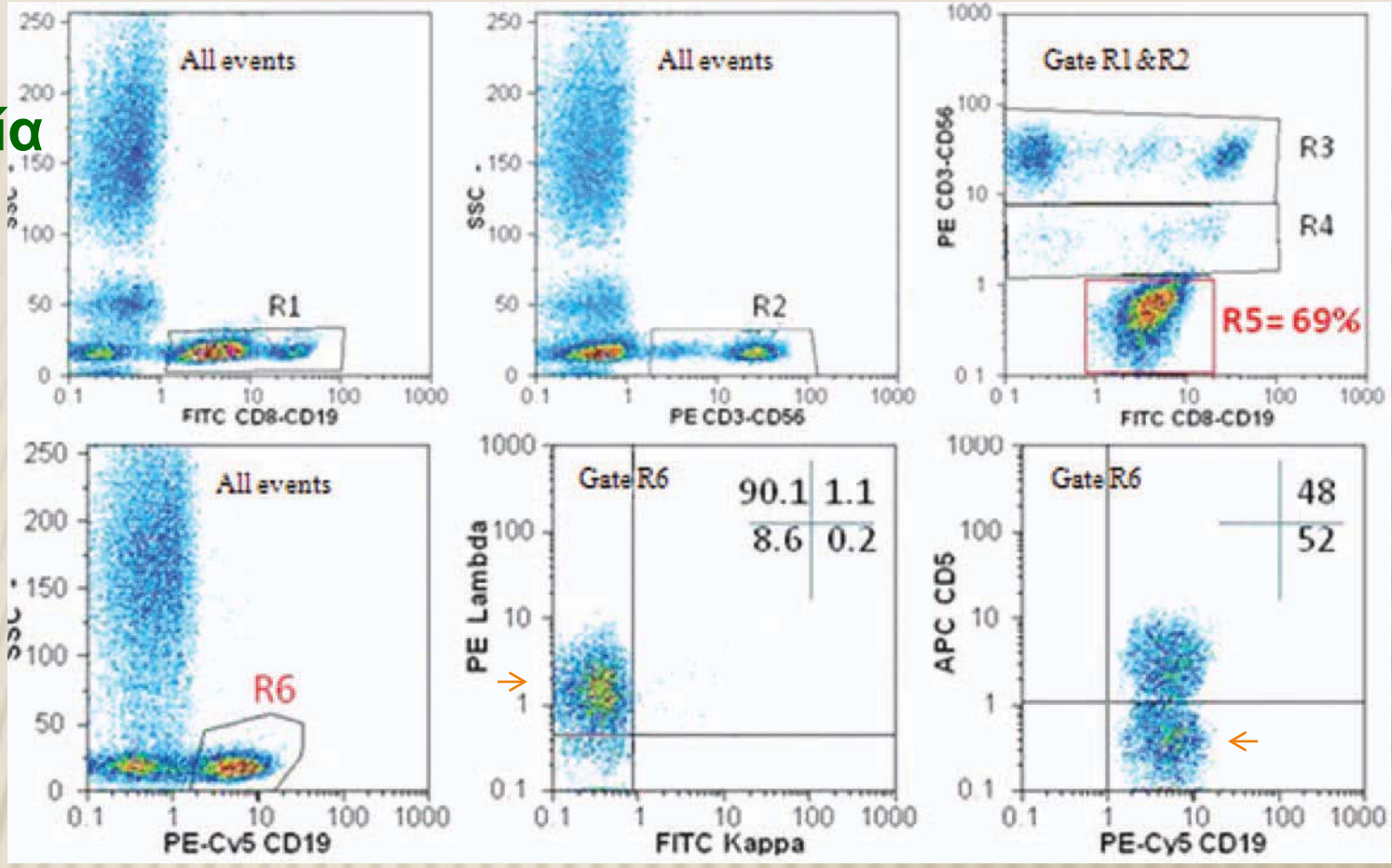

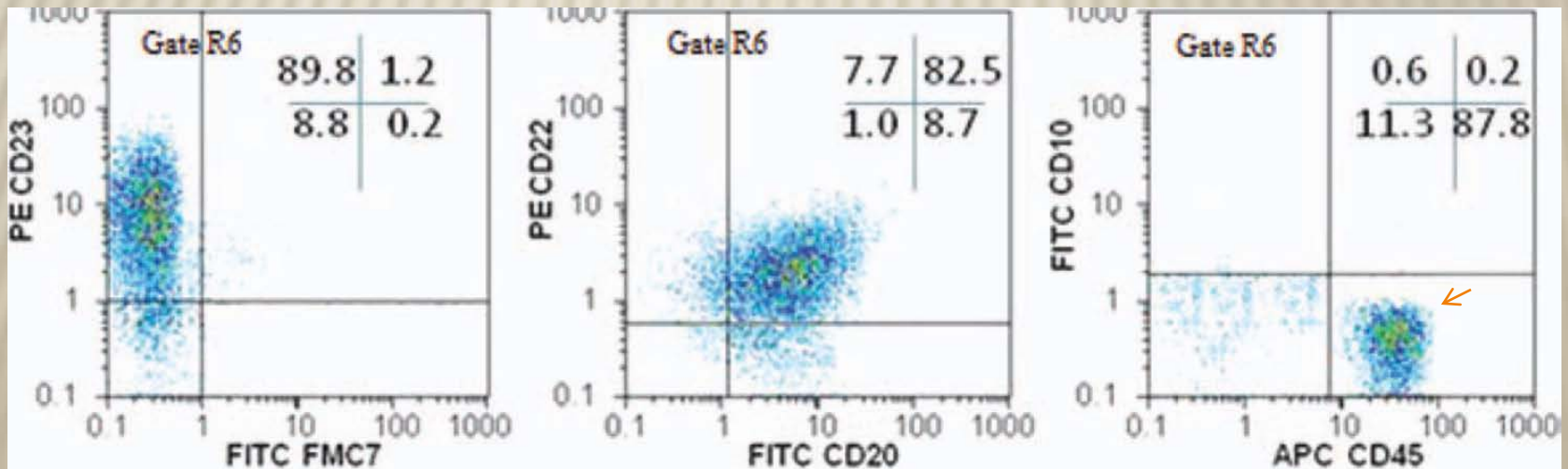

Μοριακή Διερεύνηση Κλωνικότητας Β Λεμφοκυττάρων

Παρατηρήθηκε μια ζώνη, εικόνα συμβατή με την ύπαρξη μονοκλωνικού πληθυσμού Β λεμφοκυττάρων

Μοριακή Διερεύνηση Κλωνικότητας Τ Λεμφοκυττάρων

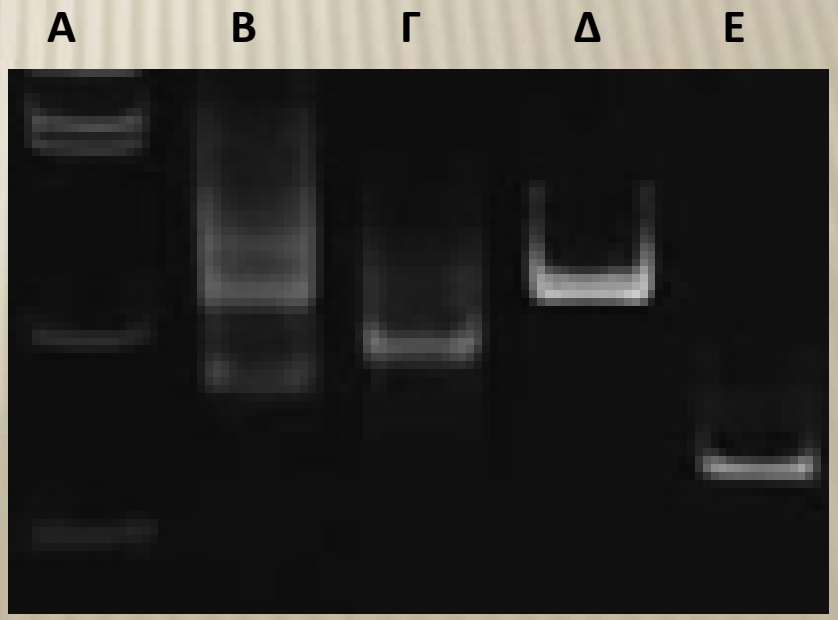

Παρατηρήθηκαν πολλαπλές ζώνες, εικόνα συμβατή με την ύπαρξη πολυκλωνικού πληθυσμού Τ λεμφοκυττάρων

Κυτταρολογική διάγνωση:

Θετικό για κακοήθεια.

Συνύπαρξη λεμφώματος Β- κυτταρικής αρχής

και

καρκινώματος αδενικού τύπου
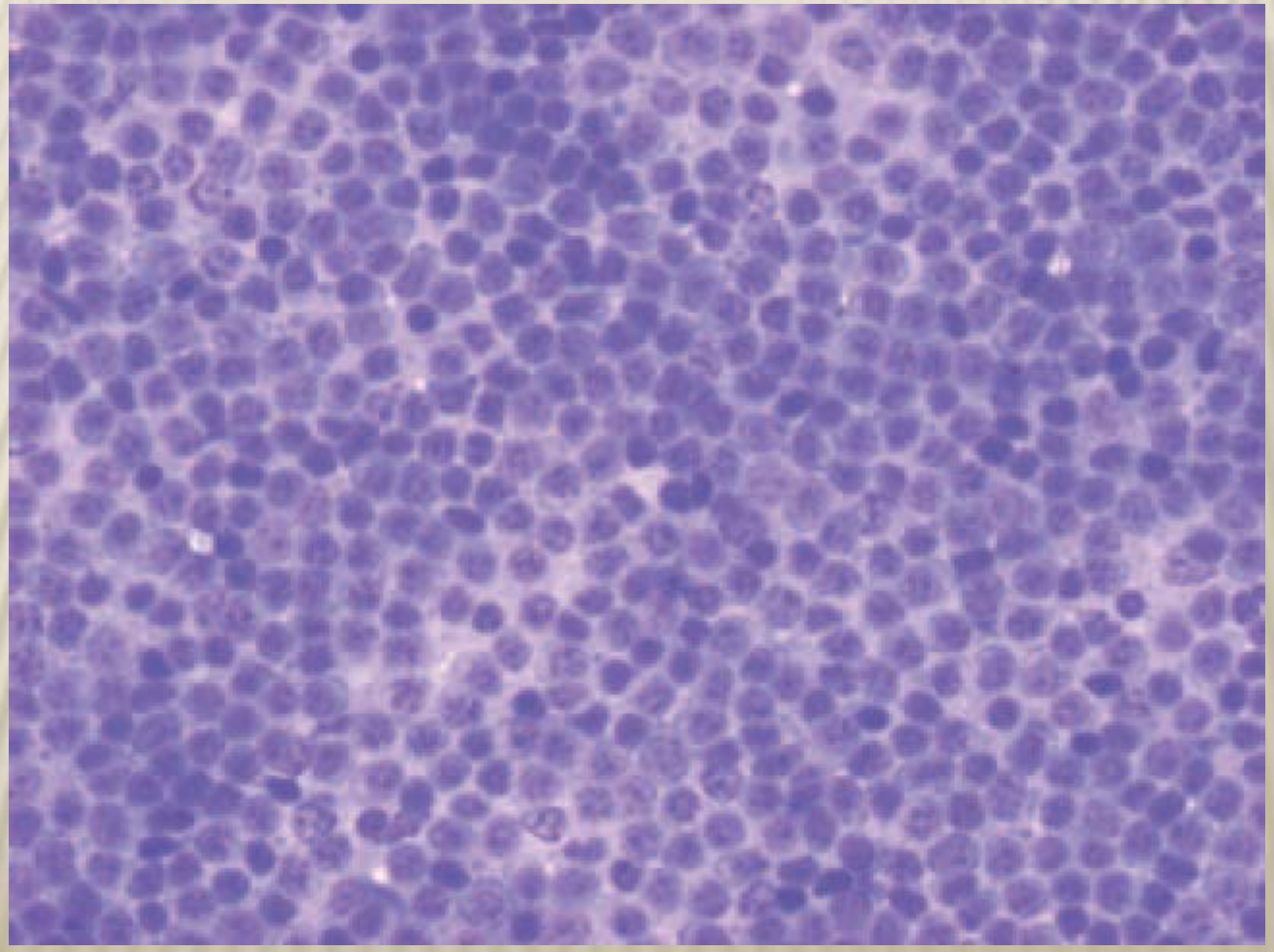
FNA του υποδορίου όγκου του θωρακικού τοιχώματος με μονόμορφο λεμφικό πληθυσμό